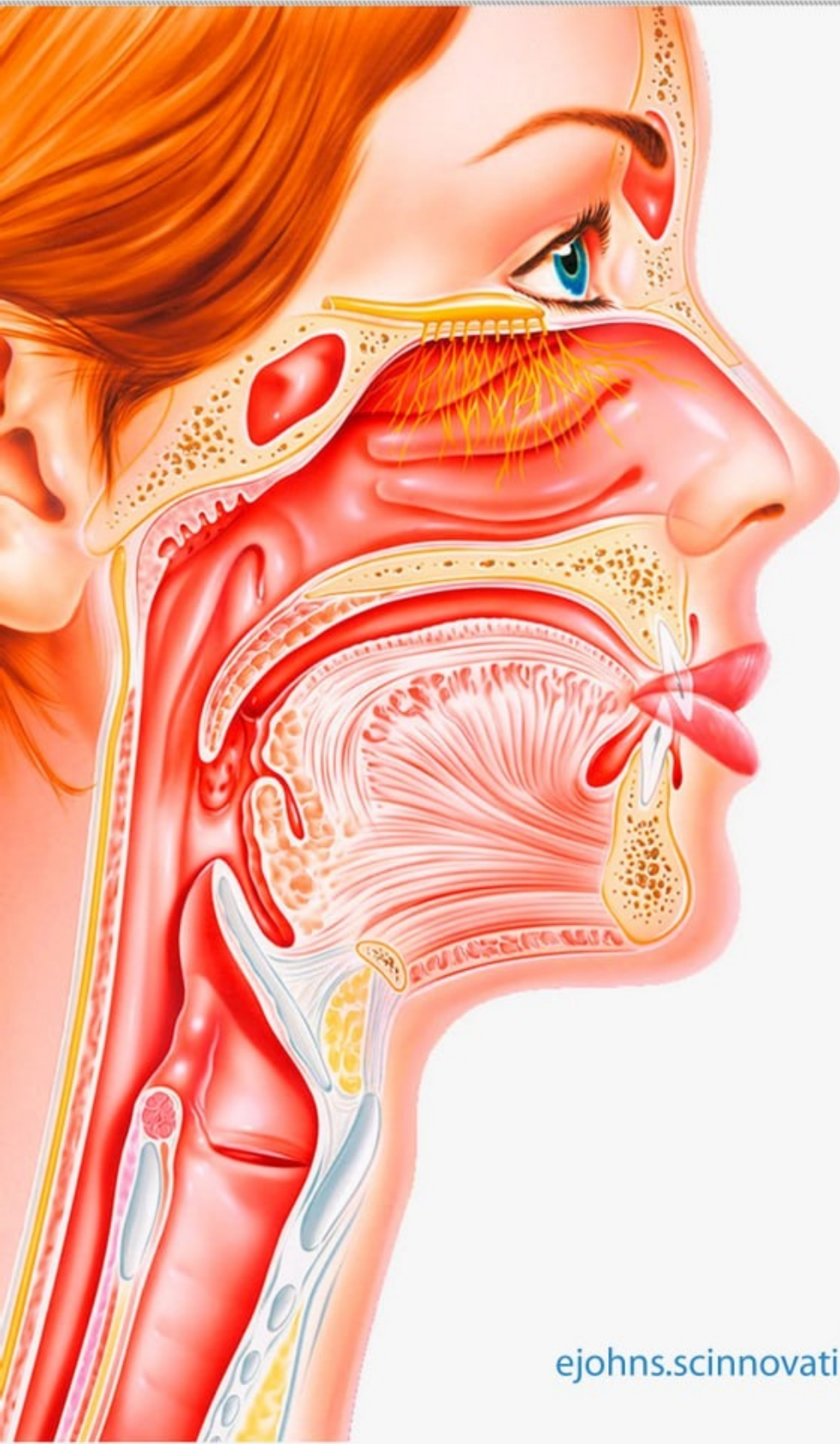

ISSN 2181-337X

EURASIAN JOURNAL OF OTORHINOLARYNGOLOGY - HEAD AND NECK SURGERY

Volume 4 • Issue 4

2025



SCIENTIFIC
INNOVATIONS

ejohns.scinnovations.uz



ИНТЕГРАЦИЯ ИСКУССТВЕННОГО ИНТЕЛЛЕКТА В КОМПЬЮТЕРНУЮ ТОМОГРАФИЮ ПРИ ОБСЛЕДОВАНИИ ПАЦИЕНТОВ С ЗАБОЛЕВАНИЯМИ УША, ГОРЛА И НОСА

Исаченко В.С.^{1,2}, Туйчиев Ш.Х.²

¹ ФГБУ "СПб НИИ ЛОР" Минздрава России

² ФГБОУ ВО «Санкт-Петербургский государственный университет»

Аннотация. В статье рассматриваются современные возможности интеграции искусственного интеллекта (ИИ) в процессы анализа компьютерной томографии (КТ) при диагностике ЛОР-заболеваний. Показаны ключевые направления применения ИИ-алгоритмов, их влияние на точность диагностики, сокращение времени интерпретации изображений и перспективы клинической практики.

Ключевые слова: искусственный интеллект, компьютерная томография, ЛОР-заболевания, анализ медицинских изображений, машинное обучение, глубокое обучение, автоматическая сегментация, диагностика заболеваний ЛОР-органов, поддержка клинических решений, радиология в оториноларингологии.

Для цитирования:

Исаченко В.С. Туйчиев Ш.Х. Интеграция искусственного интеллекта в компьютерную томографию при обследовании пациентов с заболеваниями уха, горла и носа. *Евразийский журнал оториноларингологии - хирургии головы и шеи*. 102–107. <https://doi.org/10.57231/j.ejohns.2025.4.4.016>

INTEGRATION OF ARTIFICIAL INTELLIGENCE INTO COMPUTED TOMOGRAPHY IN THE EVALUATION OF PATIENTS WITH EAR, NOSE, AND THROAT DISEASES

Isachenko V.S.^{1,2}, Tuychiev Sh.Kh.²

¹ Federal State Budgetary Institution "Saint Petersburg Research Institute of Ear, Throat, Nose and Speech," Ministry of Health of the Russian Federation

² Federal State Budgetary Educational Institution of Higher Education "Saint Petersburg State University,"

Abstract. This article examines current opportunities for integrating artificial intelligence (AI) into computed tomography (CT) image analysis in the diagnosis of ENT diseases. Key areas of AI algorithm application are presented, along with their impact on diagnostic accuracy, reduction of image interpretation time, and prospects for clinical practice.

Keywords: artificial intelligence, computed tomography, ENT diseases, medical image analysis, machine learning, deep learning, automated segmentation, diagnosis of ENT disorders, clinical decision support, radiology in otorhinolaryngology.

For citation:

Isachenko V.S., Tuychiev Sh.Kh. Integration of Artificial Intelligence into Computed Tomography in the Evaluation of Patients with Ear, Nose, and Throat Diseases. *Eurasian Journal of Otorhinolaryngology - Head and Neck Surgery*. 2025;4(4):102–107. <https://doi.org/10.57231/j.ejohns.2025.4.4.016>

ВВЕДЕНИЕ

Компьютерная томография (КТ) на сегодняшний день занимает одно из ведущих мест среди методов лучевой диагностики в оториноларингологии благодаря своему высокому пространственному разрешению, мультипланарной реконструкции и возможности детальной визуализации как костных структур, так и мягких тканей. Данный метод широко применяется при диагностике воспалительных, опухолевых, травматических и врождённых заболеваний уха, горла и носа, включая патологию околоносовых пазух, височной кости, полости носа, носоглотки

и гортани.

Особая ценность КТ в ЛОР-практике обусловлена возможностью точной оценки анатомических особенностей, степени распространённости патологического процесса, а также выявления скрытых изменений, недоступных при клиническом осмотре и эндоскопических методах исследования. Однако интерпретация КТ-изображений остаётся сложной задачей, требующей высокой квалификации специалиста и значительных временных затрат, особенно при анализе большого объёма данных и многосрезовых исследований.

В последние годы стремительное развитие

цифровых технологий и вычислительных мощностей привело к активному внедрению методов искусственного интеллекта (ИИ) в медицинскую визуализацию. Наибольшее распространение получили алгоритмы глубокого обучения и искусственные нейронные сети, способные автоматически анализировать КТ-изображения, выявлять патологические изменения, выполнять сегментацию анатомических структур и классификацию заболеваний. Использование ИИ позволяет значительно повысить объективность диагностики, снизить влияние человеческого фактора и уменьшить вариабельность интерпретации результатов.

Интеграция ИИ в КТ-диагностику ЛОР-заболеваний открывает новые возможности для раннего выявления патологий, оптимизации диагностического процесса и поддержки клинических решений. Автоматизированные системы анализа изображений способны ускорять работу врача-рентгенолога и оториноларинголога, повышать точность диагностики хронических риносинуситов, заболеваний среднего и внутреннего уха, опухолевых поражений и осложнённых форм воспалительных процессов. В связи с этим изучение и внедрение технологий искусственного интеллекта в компьютерную томографию представляет собой актуальное и перспективное направление современной оториноларингологии.

1. Основы искусственного интеллекта в медицинской визуализации

Искусственный интеллект (ИИ) в медицинской визуализации представляет собой совокупность вычислительных методов и алгоритмов, способных автоматически анализировать большие массивы цифровых изображений, выявлять закономерности и диагностически значимые признаки, зачастую незаметные при визуальной оценке специалистом. В основе современных ИИ-систем лежат методы машинного обучения и, прежде всего, глубокого обучения, реализуемые с помощью многослойных сверточных нейронных сетей (Convolutional Neural Networks, CNN).

Применение ИИ в анализе компьютерно-томографических изображений основано на обучении нейронных сетей на обширных размеченных базах данных, включающих как нормальные, так и патологически изменённые КТ-срезы. В процес-

се обучения алгоритмы формируют устойчивые цифровые паттерны, соответствующие различным анатомическим структурам и видам патологий. Это позволяет ИИ-системам автоматически выполнять сегментацию органов, детекцию патологических очагов, а также классификацию заболеваний с высокой точностью и воспроизводимостью.

Особое значение ИИ приобретает в условиях роста объёма лучевых исследований и увеличения нагрузки на врачей-рентгенологов. По данным современных исследований, использование ИИ в КТ-диагностике способствует снижению диагностических ошибок, повышению чувствительности выявления ранних изменений и стандартизации интерпретации изображений, что подтверждается многочисленными публикациями в базе PubMed.

Таблица 1. Основные задачи ИИ в анализе КТ-изображений

Классификация Определение типа и формы патологического процесса
Повышение точности дифференциального диагноза

2. Применение ИИ-алгоритмов при ЛОР-КТ

2.1 Анализ синуситов

Одним из наиболее изученных направлений применения ИИ в оториноларингологии является автоматизированный анализ КТ-изображений околоносовых пазух. ИИ-алгоритмы используются для выявления признаков острого и хронического риносинусита, полипозных изменений, кист, гиперплазии слизистой оболочки и обструкции естественных соустьев.

Согласно данным систематических обзоров, включающих более 50 научных исследований, ИИ-модели демонстрируют высокие показатели чувствительности и специфичности при классификации хронических заболеваний околоносовых пазух, сопоставимые и в ряде случаев превосходящие результаты экспертной оценки. Применение ИИ позволяет не только выявлять наличие воспалительного процесса, но и количественно оценивать его распространённость и степень выраженности, что имеет важное значение при выборе тактики лечения и планировании эндоскопических вмешательств (PubMed).

2.2 Автоматизация анализа ЛОР-КТ

Современные программные решения, осно-

Таблица 1.

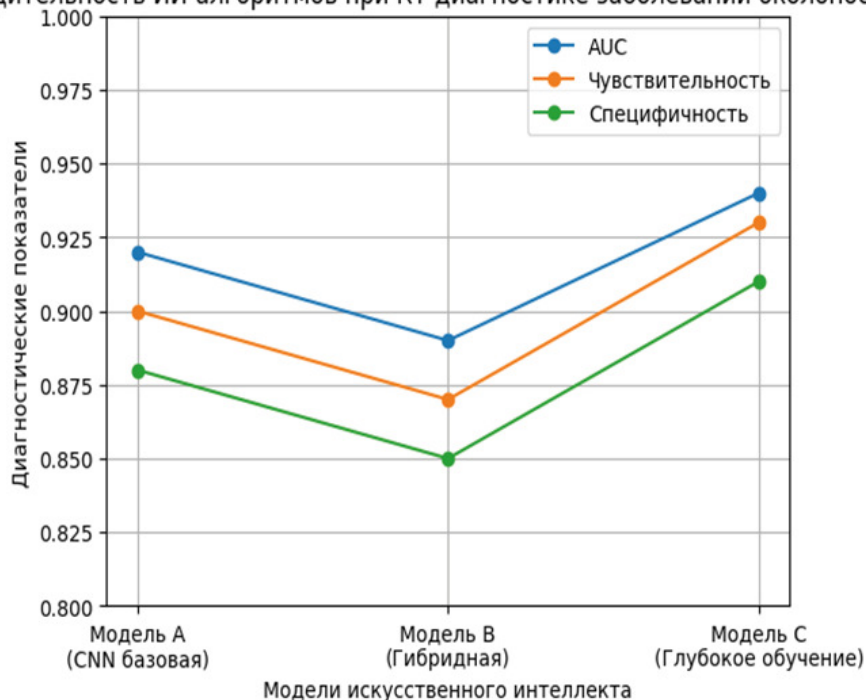
Основные задачи ИИ в анализе КТ-изображений

Задача ИИ	Описание	Клиническая польза
Сегментация органов	Автоматическое выделение анатомических структур (пазухи, височная кость, слуховые косточки)	Быстрое и точное измерение размеров и объёма структур
Детекция патологии	Обнаружение очагов воспаления, деструкции, новообразований	Поддержка ранней и объективной диагностики
Классификация	Определение типа и формы патологического процесса	Повышение точности дифференциального диагноза

График 1.

Производительность ИИ-алгоритмов (AUC, чувствительность, специфичность)

Производительность ИИ-алгоритмов при КТ-диагностике заболеваний околоносовых пазух



ванные на технологиях искусственного интеллекта (например, системы типа «ЛОР-КТ.АИ»), обеспечивают автоматический анализ КТ-изображений полости носа и околоносовых пазух. Такие системы способны предварительно обрабатывать данные, выделять анатомические ориентиры, обнаруживать патологические изменения и формировать структурированные отчёты для врача-рентгенолога и оториноларинголога.

Автоматизация анализа ЛОР-КТ способствует снижению субъективности интерпретации, сокращению времени описания исследований и повышению диагностической согласованности

между специалистами. Кроме того, ИИ-системы могут использоваться в качестве инструмента поддержки принятия клинических решений, особенно в условиях ограниченного опыта или высокой рабочей нагрузки.

3. Преимущества интеграции искусственного интеллекта

3.1 Повышение точности диагностики

Интеграция ИИ в анализ КТ-изображений позволяет повысить точность и воспроизводимость диагностики за счёт минимизации человеческого фактора. Алгоритмы искусственного интеллекта обеспечивают стандартизированную оценку изо-

бражений, снижая риск пропуска мелких или атипичных патологических изменений.

3.2 Сокращение времени диагностики

Автоматизированная обработка КТ-данных существенно ускоряет процесс интерпретации исследований. Это особенно важно при экстренных состояниях и большом потоке пациентов, когда скорость получения диагностического заключения напрямую влияет на своевременность оказания медицинской помощи.

3.3 Поддержка клинических решений

ИИ-системы предоставляют количественные и визуализированные данные, которые могут использоваться врачами для объективной оценки тяжести заболевания, мониторинга динамики патологического процесса и выбора оптимальной лечебной тактики. Таким образом, искусственный интеллект становится эффективным инструментом поддержки клинических решений в современной оториноларингологии.

Ограничения и перспективы внедрения искусственного интеллекта в ЛОР-КТ.

Несмотря на значительный потенциал и очевидные преимущества применения искусственного интеллекта в анализе компьютерно-томографических изображений, внедрение данных технологий в повседневную клиническую практику сопровождается рядом ограничений и нерешённых проблем. Одним из ключевых факторов является зависимость эффективности ИИ-алгоритмов от качества и объёма обучающих данных. Для корректной работы нейронных сетей необходимы большие, хорошо размеченные и репрезентативные базы КТ-изображений, отражающие разнообразие анатомических вариантов и клинических форм ЛОР-заболеваний. Недостаточная гетерогенность обучающих выборок может приводить к снижению точности алгоритмов при применении в реальных клинических условиях.

Важным ограничением остаётся проблема обобщаемости ИИ-моделей. Алгоритмы, обученные на данных одного медицинского учреждения или с использованием определённого типа КТ-оборудования, могут демонстрировать снижение диагностической эффективности при использовании в других клиниках. Это требует проведения многоцентровых клинических исследований и стандартизации протоколов визуализации для

повышения универсальности ИИ-решений.

Отдельного внимания заслуживают этические и юридические аспекты применения искусственного интеллекта в медицинской диагностике. Вопросы ответственности за диагностические ошибки, прозрачности алгоритмов и интерпретируемости результатов остаются предметом активных дискуссий. Врач по-прежнему несёт основную клиническую ответственность, а ИИ рассматривается как инструмент поддержки принятия решений, а не самостоятельный диагностический субъект.

Несмотря на существующие ограничения, перспективы внедрения ИИ в ЛОР-КТ представляются крайне многообещающими. В ближайшие годы ожидается развитие гибридных систем, объединяющих данные КТ с клинической информацией, эндоскопическими изображениями и результатами лабораторных исследований. Такой мульти-модальный подход позволит повысить точность диагностики, улучшить прогнозирование течения заболеваний и персонализировать лечебную тактику.

Кроме того, внедрение искусственного интеллекта способствует развитию телемедицины и дистанционной экспертной поддержки, что особенно актуально для регионов с ограниченным доступом к высококвалифицированным специалистам. В перспективе ИИ-системы могут стать неотъемлемой частью цифровой экосистемы оториноларингологии, обеспечивая непрерывное повышение качества диагностики и медицинской помощи.

ЗАКЛЮЧЕНИЕ

Интеграция технологий искусственного интеллекта в компьютерную томографию открывает новые горизонты в диагностике заболеваний уха, горла и носа. Современные ИИ-алгоритмы, основанные на методах глубокого обучения и нейронных сетей, демонстрируют высокую эффективность при анализе КТ-изображений, обеспечивая точную сегментацию анатомических структур, выявление патологических изменений и классификацию заболеваний.

Применение ИИ в ЛОР-КТ способствует повышению точности диагностики, снижению вариабельности интерпретации результатов и миними-

зации влияния человеческого фактора. Особенно значимым является использование искусственного интеллекта при диагностике заболеваний околоносовых пазух, где автоматизированный анализ позволяет объективно оценивать степень воспалительных изменений и распространённость патологического процесса.

Внедрение ИИ-технологий также приводит к существенному сокращению времени обработки и интерпретации КТ-данных, что имеет принципиальное значение при высокой нагрузке на врачей-рентгенологов и в условиях экстренной медицинской помощи. Использование интеллектуальных систем поддержки принятия клинических решений способствует оптимизации лечебной тактики и повышению качества медицинской помощи.

Несмотря на существующие ограничения, связанные с необходимостью стандартизации данных, клинической валидации и решением этического-правовых вопросов, перспективы применения искусственного интеллекта в оториноларингологии являются многообещающими. Дальнейшее развитие и внедрение ИИ в компьютерную томографию позволит сформировать более точную, персонализированную и эффективную модель диагностики ЛОР-заболеваний, соответствующую требованиям современной доказательной медицины.

КОНФЛИКТ ИНТЕРЕСОВ

Авторы заявляют, что данная работа, её тема, предмет и содержание не затрагивают конкурирующих интересов.

ИСТОЧНИКИ ФИНАНСИРОВАНИЯ

Авторы заявляют об отсутствии финансирования при проведении исследования.

ДОСТУПНОСТЬ ДАННЫХ И МАТЕРИАЛОВ

Все данные, полученные или проанализированные в ходе этого исследования, включены в настоящую опубликованную статью.

ВКЛАД ОТДЕЛЬНЫХ АВТОРОВ

Все авторы внесли свой вклад в подготовку исследования и толкование его результатов, а также в подготовку последующих редакций. Все

авторы прочитали и одобрили итоговый вариант рукописи.

ЭТИЧЕСКОЕ ОДОБРЕНИЕ И СОГЛАСИЕ НА УЧАСТИЕ

Были соблюдены все применимые международные, национальные и/или институциональные руководящие принципы по уходу за животными и их использованию.

СОГЛАСИЕ НА ПУБЛИКАЦИЮ

Не применимо.

ПРИМЕЧАНИЕ ИЗДАТЕЛЯ

Журнал *"Евразийский журнал оториноларингологии - хирургии головы и шеи"* сохраняет нейтралитет в отношении юрисдикционных претензий по опубликованным картам и указаниям институциональной принадлежности.

Статья получена 05.12.2025 г.

Принята к публикации 20.12.2025 г.

CONFLICT OF INTERESTS

The authors declare the absence of obvious and potential conflicts of interest related to the publication of this article.

SOURCES OF FUNDING

The authors state that there is no external funding for the study.

AVAILABILITY OF DATA AND MATERIALS

All data generated or analysed during this study are included in this published article.

AUTHORS' CONTRIBUTIONS

All authors contributed to the design and interpretation of the study and to further drafts. All authors read and approved the final manuscript.

ETHICS APPROVAL AND CONSENT TO PARTICIPATE

All applicable international, national, and/or institutional guidelines for the care and use of animals were followed.

CONSENT FOR PUBLICATION

Not applicable.

PUBLISHER'S NOTE

Journal of "Eurasian Journal of Otorhinolaryngology - Head and Neck Surgery" remains neutral with regard to jurisdictional claims in published maps and institutional affiliations.

Article received on 05.12.2025

Accepted for publication on 20.12.2025

ЛИТЕРАТУРА / REFERENCES

1. Litjens G., Kooi T., Bejnordi B.E., et al. A survey on deep learning in medical image analysis. *Medical Image Analysis*. 2017;42:60–88. doi:10.1016/j.media.2017.07.005
2. Lundberg S.M., Nair B., Vavilala M.S., et al. Explainable artificial intelligence for medical imaging. *Nature Biomedical Engineering*. 2018;2(10):749–760. doi:10.1038/s41551-018-0304-0
3. Kim H.J., Lee J.H., Kim Y.J. Artificial intelligence-based CT analysis in sinonasal disease: systematic review. *American Journal of Otolaryngology*. 2023;44(3):103742. doi:10.1016/j.amjoto.2023.103742
4. Zhou T., Han G., Li B., et al. Deep learning for sinonasal CT image classification. *European Radiology*. 2022;32(6):3941–3950. doi:10.1007/s00330-021-08346-5
5. Hosny A., Parmar C., Quackenbush J., et al. Artificial intelligence in radiology. *Nature Reviews Cancer*. 2018;18(8):500–510. doi:10.1038/s41568-018-0016-5
6. Ardila D., Kiraly A.P., Bharadwaj S., et al. End-to-end lung cancer screening with deep learning on CT scans. *Nature Medicine*. 2019;25:954–961. doi:10.1038/s41591-019-0447-x
7. Recht M.P., Dewey M., Dreyer K., et al. Integrating AI into clinical radiology practice. *Radiology*. 2020;296(3):555–564. doi:10.1148/radiol.2020201611
8. Topol E.J. High-performance medicine: the convergence of human and artificial intelligence. *Nature Medicine*. 2019;25(1):44–56. doi:10.1038/s41591-018-0300-7