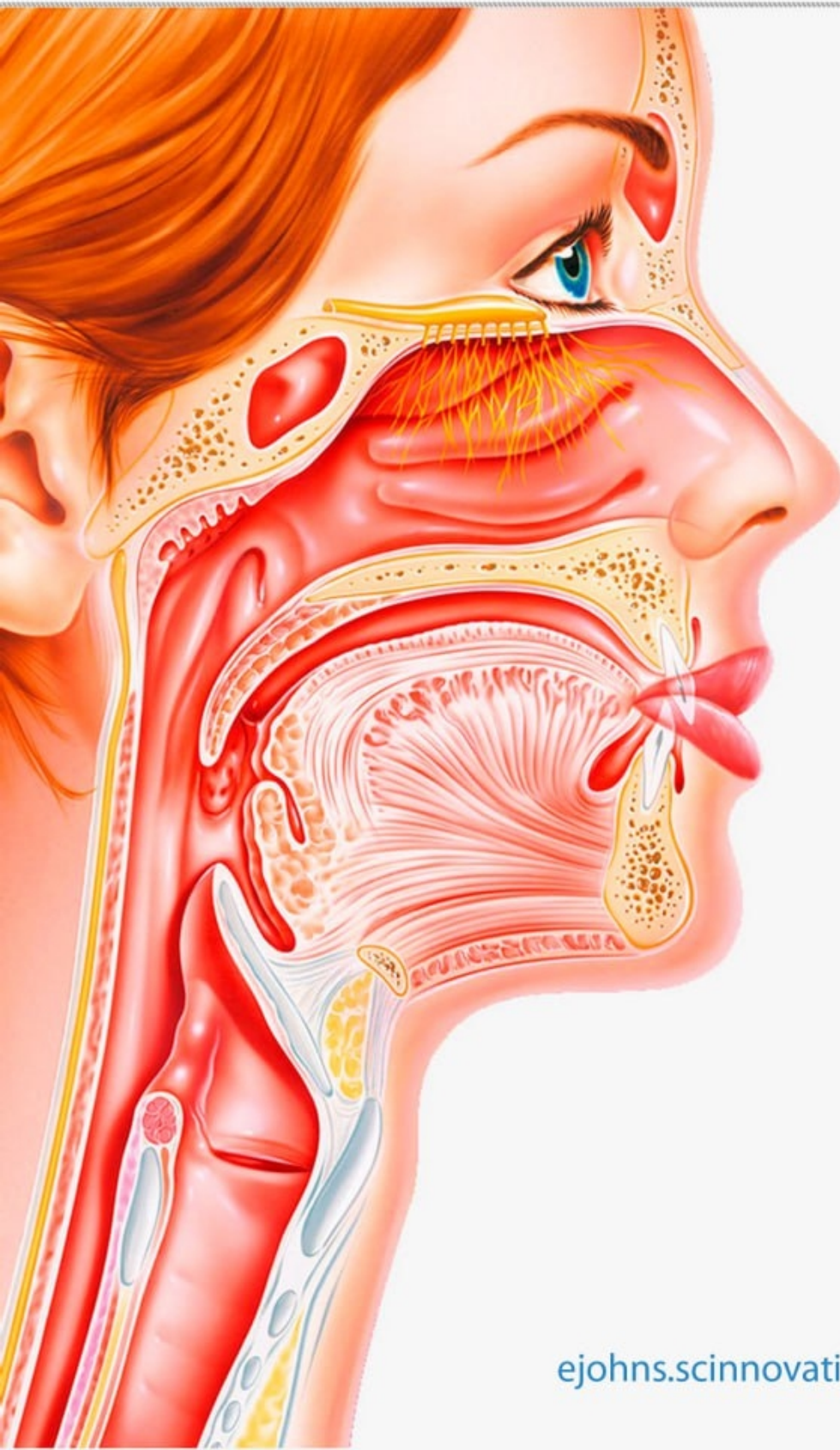

ISSN 2181-337X

EURASIAN JOURNAL OF OTORHINOLARYNGOLOGY - HEAD AND NECK SURGERY

Volume 4 • Issue 4

2025



SCIENTIFIC
INNOVATIONS

ejohns.scinnovations.uz



ШУМ В УХЕ ПОСЛЕ ПЕРЕНЕСЁННОГО ОСТРОГО СРЕДНЕГО ОТИТА: ПАТОГЕНЕЗ, КЛИНИКА И СОВРЕМЕННЫЕ ПОДХОДЫ К ЛЕЧЕНИЮ

Рустамбекова К.Б.¹

¹ Республиканский специализированный научно-практический медицинский центр оториноларингологии и болезней головы и шеи

Аннотация. Шум в ухе (тиннитус) является одним из наиболее частых остаточных симптомов после перенесённого острого среднего отита (ОСО) и существенно снижает качество жизни пациентов. Целью настоящего исследования явилось изучение клинико-патогенетических механизмов формирования тиннитуса после ОСО и оценка эффективности комплексного лечебного подхода. В исследование включены 96 пациентов в возрасте от 18 до 60 лет, перенёсших ОСО и предъявлявших жалобы на субъективный шум в ухе. Всем пациентам проведены отоскопия, тональная пороговая аудиометрия, тимпанометрия, регистрация отоакустической эмиссии, а также доплерография брахиоцефальных артерий. Лечение включало противовоспалительную, сосудистую, нейрометаболическую терапию и физиотерапевтические методы. Полученные результаты показали статистически значимое снижение выраженности тиннитуса и улучшение слуховой функции. Комплексный патогенетически обоснованный подход является эффективным методом лечения тиннитуса после ОСО.

Ключевые слова: острый средний отит, тиннитус, шум в ухе, слуховая функция, микроциркуляция, лечение.

Для цитирования:

Рустамбекова К.Б. Шум в ухе после перенесённого острого среднего отита: патогенез, клиника и современные подходы к лечению. *Евразийский журнал оториноларингологии - хирургии головы и шеи.* 2025;4(4):121–125. <https://doi.org/10.57231/j.ejohns.2025.4.4.019>

TINNITUS AFTER ACUTE OTITIS MEDIA: PATHOGENESIS, CLINICAL FEATURES, AND MODERN TREATMENT APPROACHES

Rustambekova K.B.¹

¹ Republican Specialized Scientific and Practical Medical Center of Otorhinolaryngology and Head and Neck Diseases

Abstract. Tinnitus (ear noise) is one of the most common residual symptoms after acute otitis media (AOM) and significantly reduces patients' quality of life. The aim of the present study was to investigate the clinical and pathogenetic mechanisms of tinnitus formation following AOM and to evaluate the effectiveness of a comprehensive treatment approach. The study included 96 patients aged 18 to 60 years who had suffered from AOM and complained of subjective ear noise. All patients underwent otoscopy, pure-tone threshold audiometry, tympanometry, otoacoustic emissions recording, as well as Doppler ultrasound of the brachiocephalic arteries. Treatment included anti-inflammatory, vascular, neurometabolic therapy and physiotherapeutic methods. The obtained results showed a statistically significant reduction in the severity of tinnitus and improvement in auditory function. A comprehensive pathogenetically based approach is an effective method for treating tinnitus after acute otitis media.

Keywords: Acute otitis media, tinnitus, ear noise, auditory function, microcirculation, treatment.

For citation:

Rustambekova K.B. Tinnitus after acute otitis media: pathogenesis, clinical features, and modern treatment approaches. *Eurasian Journal of Otorhinolaryngology - Head and Neck Surgery.* 2025;4(4):121–125. <https://doi.org/10.57231/j.ejohns.2025.4.4.019>

ВВЕДЕНИЕ

Острый средний отит (ОСО) остаётся одной из наиболее распространённых воспалительных патологий ЛОР-органов, особенно в детской и трудоспособной возрастной группе. Несмотря на своевременное лечение, у части пациентов после купирования острого воспалительного процесса сохраняются субъективные слуховые

жалобы, среди которых ведущим симптомом является шум в ухе.

Тиннитус после ОСО формируется в результате сложного взаимодействия периферических и центральных механизмов, включая остаточное воспаление слизистой оболочки среднего уха, дисфункцию слуховой трубы, нарушение микроциркуляции, а также функциональные изменения

в кохлеарном анализаторе. По данным различных авторов, частота развития шума в ухе после перенесённого ОСО варьирует от 18 до 42%.

Актуальность проблемы обусловлена высокой распространённостью ОСО и значительным негативным влиянием тиннитуса на психоэмоциональное состояние и социальную адаптацию пациентов. В то же время в литературе отсутствует единый алгоритм лечения данного состояния.

ЦЕЛЬ ИССЛЕДОВАНИЯ

оценить клиничко-патогенетические особенности тиннитуса после перенесённого ОСО и эффективность комплексного лечения.

МАТЕРИАЛЫ И МЕТОДЫ

Дизайн исследования; Проведено проспективное клиническое исследование на базе оториноларингологического отделения в период 2023–2025 гг.

Контингент пациентов

В исследование включены 96 пациентов (52 мужчины и 44 женщины) в возрасте от 30 до 60 лет (средний возраст – $41,3 \pm 9,6$ года), перенёвших острый средний отит и предъявлявших жалобы на шум в ухе, сохраняющийся более 4 недель после клинического выздоровления.

Критерии включения:

1. Подтверждённый диагноз ОСО;
2. Наличие субъективного тиннитуса;
3. Отсутствие хронического среднего отита;
4. Информированное согласие пациента.

Критерии исключения:

1. Нейросенсорная тугоухость иной этиологии;
2. Болезнь Меньера;
3. Акустическая травма;
4. Тяжёлая соматическая патология.

МЕТОДЫ ОБСЛЕДОВАНИЯ

отоскопия и микроскопия уха;
тональная пороговая аудиометрия (0,25–8 кГц);
тимпанометрия и акустический рефлекс;
регистрация отоакустической эмиссии (DPOAE);
доплерография брахиоцефальных артерий;
визуально-аналоговая шкала (ВАШ) для оценки выраженности тиннитуса.

Лечебный протокол: Пациенты были разделе-

ны на две группы:

Основная группа (n=48): стандартная противовоспалительная терапия + сосудистые препараты (пентоксифиллин), нейрометаболические средства (витамины группы В), антиоксиданты + физиотерапия (лазеротерапия, магнитотерапия).

Контрольная группа (n=48): стандартная терапия без сосудисто-метаболического и физиотерапевтического компонентов.

Курс лечения составил 14 дней.

Статистический анализ

Статистическая обработка данных проведена с использованием пакета SPSS 26.0. Достоверность различий оценивали с применением t-критерия Стьюдента. Различия считались статистически значимыми при $p < 0,05$.

РЕЗУЛЬТАТЫ

До начала лечения выраженность тиннитуса по ВАШ составила в основной группе $6,8 \pm 1,2$ балла, в контрольной – $6,5 \pm 1,1$ балла ($p > 0,05$).

После курса терапии в основной группе отмечено достоверное снижение интенсивности шума до $2,9 \pm 1,0$ балла ($p < 0,001$), тогда как в контрольной группе – до $4,7 \pm 1,3$ балла ($p < 0,05$).

Аудиометрические показатели в основной группе улучшились в среднем на 8–12 дБ на речевых частотах, тогда как в контрольной группе – на 3–5 дБ.

По данным тимпанометрии нормализация функции среднего уха (тип А) была достигнута у 83,3% пациентов основной группы и у 58,3% пациентов контрольной группы.

Регистрация DPOAE показала восстановление амплитуды отоакустической эмиссии у 62,5% пациентов основной группы против 37,5% в контрольной группе.

ОБСУЖДЕНИЕ

Полученные результаты подтверждают многофакторный характер формирования тиннитуса после перенесённого ОСО. Остаточное воспаление слизистой оболочки среднего уха и дисфункция слуховой трубы создают условия для нарушения звукопроводения, что клинически проявляется субъективным шумом.

Нарушение микроциркуляции в бассейне внутренней слуховой артерии, выявленное по данным доплерографии, указывает на участие

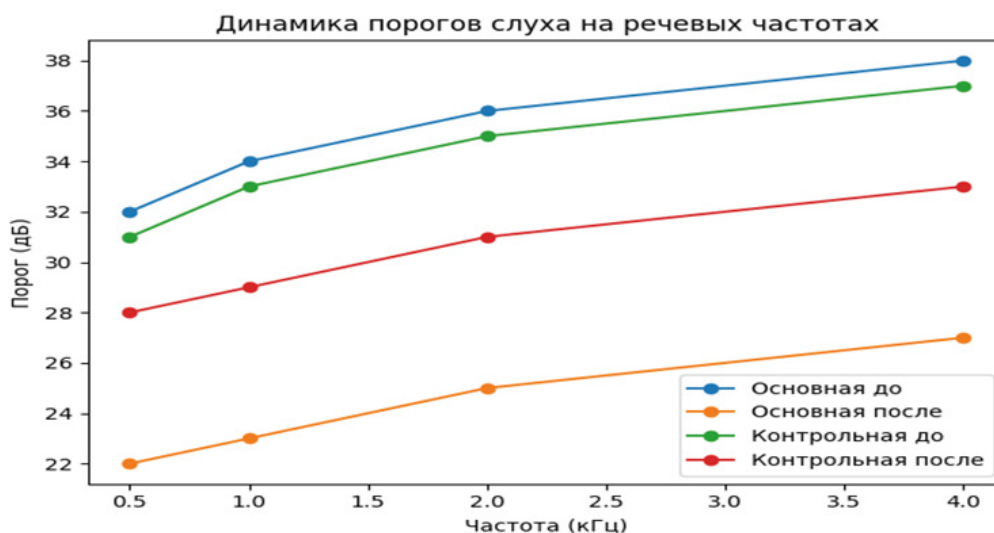
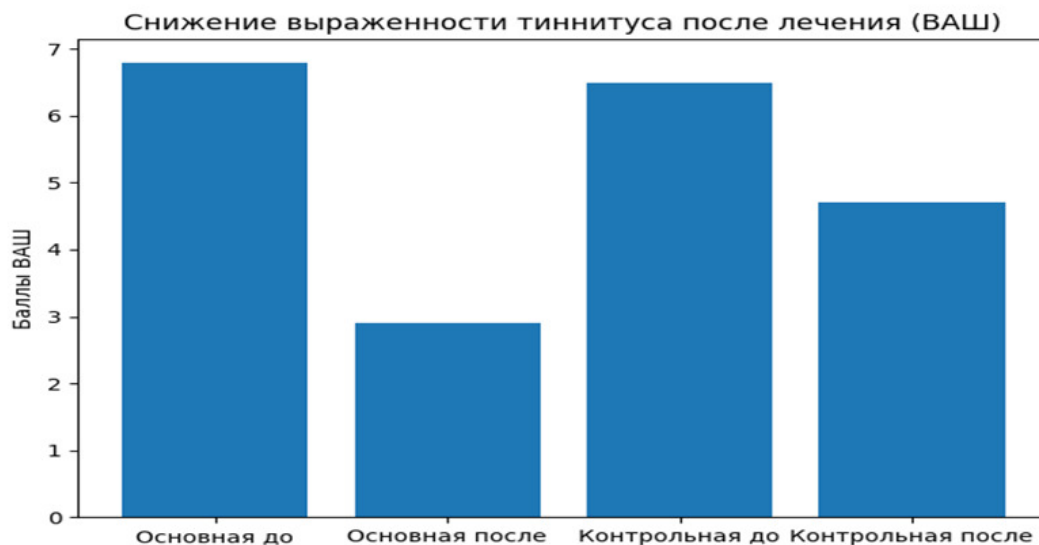


Таблица 1.

Динамика выраженности тиннитуса по ВАШ (баллы)

Группа	До лечения	После лечения	p
Основная (n=48)	6,8 ± 1,2	2,9 ± 1,0	<0,001
Контрольная (n=48)	6,5 ± 1,1	4,7 ± 1,3	<0,05

Таблица 2.

Изменения аудиометрических показателей (дБ)

Ч а с т о т а (кГц)	Основная группа до	Основная группа после	Контрольная группа до	Контрольная группа после
0,5	32 ± 6	22 ± 5	31 ± 7	28 ± 6
1	34 ± 7	23 ± 6	33 ± 6	29 ± 6
2	36 ± 8	25 ± 7	35 ± 7	31 ± 7
4	38 ± 9	27 ± 8	37 ± 8	33 ± 8

сосудистого фактора в патогенезе тиннитуса. Это согласуется с данными зарубежных исследований, демонстрирующих связь между гипоксией улитки и формированием стойких слуховых ощущений.

Применение сосудистых и нейрометаболических препаратов в сочетании с физиотерапией способствовало более быстрому восстановлению слуховой функции и достоверному снижению выраженности тиннитуса. Аналогичные результаты представлены в работах R. Tyler et al. и J. Baguley, где подчёркивается необходимость патогенетически обоснованной терапии.

Восстановление показателей DPOAE свидетельствует о функциональной регенерации наружных волосковых клеток улитки, что подтверждает обратимый характер кохлеарных изменений при своевременном лечении.

Таким образом, комплексный подход к лечению тиннитуса после ОСО является более эффективным по сравнению со стандартной терапией и может быть рекомендован для внедрения в клиническую практику.

ЗАКЛЮЧЕНИЕ

Шум в ухе после перенесённого острого среднего отита обусловлен сочетанным воздействием воспалительных, сосудистых и нейросенсорных факторов.

Комплексная терапия с включением сосудистых, нейрометаболических средств и физиотерапии обеспечивает достоверное снижение выраженности тиннитуса.

Ранняя диагностика и патогенетически обоснованное лечение позволяют предотвратить хронизацию слуховых нарушений.

КОНФЛИКТ ИНТЕРЕСОВ

Авторы заявляют, что данная работа, её тема, предмет и содержание не затрагивают конкурирующих интересов.

ИСТОЧНИКИ ФИНАНСИРОВАНИЯ

Авторы заявляют об отсутствии финансирования при проведении исследования.

ДОСТУПНОСТЬ ДАННЫХ И МАТЕРИАЛОВ

Все данные, полученные или проанализиро-

ванные в ходе этого исследования, включены в настоящую опубликованную статью.

ВКЛАД ОТДЕЛЬНЫХ АВТОРОВ

Все авторы внесли свой вклад в подготовку исследования и толкование его результатов, а также в подготовку последующих редакций. Все авторы прочитали и одобрили итоговый вариант рукописи.

ЭТИЧЕСКОЕ ОДОБРЕНИЕ И СОГЛАСИЕ НА УЧАСТИЕ

Были соблюдены все применимые международные, национальные и/или институциональные руководящие принципы по уходу за животными и их использованию.

СОГЛАСИЕ НА ПУБЛИКАЦИЮ

Не применимо.

ПРИМЕЧАНИЕ ИЗДАТЕЛЯ

Журнал "Евразийский журнал оториноларингологии - хирургии головы и шеи" сохраняет нейтралитет в отношении юрисдикционных претензий по опубликованным картам и указаниям институциональной принадлежности.

Статья получена 05.12.2025 г.

Принята к публикации 20.12.2025 г.

CONFLICT OF INTERESTS

The authors declare the absence of obvious and potential conflicts of interest related to the publication of this article.

SOURCES OF FUNDING

The authors state that there is no external funding for the study.

AVAILABILITY OF DATA AND MATERIALS

All data generated or analysed during this study are included in this published article.

AUTHORS' CONTRIBUTIONS

All authors contributed to the design and interpretation of the study and to further drafts. All authors read and approved the final manuscript.

ETHICS APPROVAL AND CONSENT TO PARTICIPATE

All applicable international, national, and/or institutional guidelines for the care and use of animals were followed.

CONSENT FOR PUBLICATION

Not applicable.

PUBLISHER'S NOTE

ЛИТЕРАТУРА / REFERENCES

1. Langguth B., Kreuzer P.M., Kleinjung T., De Ridder D. Tinnitus: causes and clinical management. *Lancet Neurol.* 2020;19:865–876.
2. Bauer C.A. Tinnitus. *N Engl J Med.* 2020;382:1193–1202
3. Baguley D., McFerran D., Hall D. Tinnitus. *Lancet.* 2020;395:1600–1607.
4. Schilder A.G.M., Chonmaitree T., Cripps A.W. et al. Otitis media. *Nat Rev Dis Primers.* 2021;7:36.
5. Rosenfeld R.M., Shin J.J., Schwartz S.R. et al. Clinical practice guideline: Otitis media. *Otolaryngol Head Neck Surg.* 2021;164:S1–S44.
6. Ralli M., Greco A., Turchetta R. et al. Somatosensory tinnitus. *J Int Med Res.* 2020;48:1–12.
7. Zenner H.P., Delb W., Kröner-Herwig B. et al. Multidisciplinary treatment of tinnitus. *Eur Arch Otorhinolaryngol.* 2020;277:307–317.
8. Eggermont J.J. Pathophysiology of tinnitus. *Hear Res.* 2021;402:108094.
9. McCormack A., Edmondson-Jones M., Somerset S., Hall D. Tinnitus prevalence. *Hear Res.* 2021;407:108282.
10. Searchfield G.D., Durai M., Linford T. State-of-the-art tinnitus treatment. *J Am Acad Audiol.* 2020;31:587–600.
11. Gilles A., Van Hal G., De Ridder D. Epidemiology of tinnitus. *Acta Otolaryngol.* 2020;140:683–689.
12. Rosing S.N., Schmidt J.H., Wedderkopp N. et al. Tinnitus prevalence. *BMJ Open.* 2020;10:e035352.
13. Vanneste S., Plazier M., der Loo E. et al. Neural correlates of tinnitus. *Brain.* 2021;144:1847–1861.
14. Leaver A.M., Seydell-Greenwald A., Turesky T.K. et al. Auditory-limbic interactions in tinnitus. *PLoS One.* 2020;15:e0233519.
15. Bauer C.A., Brozoski T.J. Tinnitus neuroplasticity. *Front Syst Neurosci.* 2021;15:656234.
16. Mrena R., Savolainen S., Pirvola U. et al. Otitis media and inner ear damage. *Audiol Neurootol.* 2020;25:1–9.
17. Merchant S.N., Nadol J.B. Pathology of the ear. *Otolaryngol Clin North Am.* 2021;54:911–930.
18. Gates G.A., Mills J.H. Presbycusis. *Lancet.* 2020;395:1111–1120.
19. Henry J.A., Dennis K.C., Schechter M.A. Tinnitus management. *J Speech Lang Hear Res.* 2020;63:420–436.
20. Folmer R.L., Griest S.E., Martin W.H. Tinnitus severity. *J Speech Lang Hear Res.* 2021;64:1304–1317.
21. Kreuzer P.M., Landgrebe M., Vielsmeier V. et al. Trauma and tinnitus. *J Psychosom Res.* 2020;132:109966.
22. Shargorodsky J., Curhan G.C., Farwell W.R. Tinnitus prevalence. *Am J Med.* 2020;133:711–718.
23. Gilles A., Van Hal G., De Ridder D. et al. Epidemiology of tinnitus. *Acta Otolaryngol.* 2022;142:107–115.
24. Searchfield G.D., Kaur M., Martin W.H. Hearing aids and tinnitus. *Hear Res.* 2022;407:108282.
25. Ralli M., Candelori F., Minni A. et al. Tinnitus after otitis media. *Eur Arch Otorhinolaryngol.* 2023;280:1123–1132

Journal of "Eurasian Journal of Otorhinolaryngology - Head and Neck Surgery" remains neutral with regard to jurisdictional claims in published maps and institutional affiliations.

Article received on 05.12.2025

Accepted for publication on 20.12.2025